

# 整形外科シリーズ 19



骨と関節をイメージした  
整形外科アピールマーク

## 良性骨腫瘍



「運動器の10年」世界運動



企画・制作  
社団法人日本整形外科学会



制作協力  
エーザイ株式会社



骨と関節をイメージした  
整形外科アピールマーク

りょう せい こつ しゅ よう


# 良性骨腫瘍



「運動器の10年」世界運動

## ● 症状 ●

良性骨腫瘍とは、骨に発生した腫瘍のうち、転移などを生じて生命に悪影響を及ぼすことがないものの総称です。骨軟骨腫、内軟骨腫などその種類は20種類以上あります。膝や股関節周囲、手の骨に発生することが多く、運動や歩行時の痛みで気付かれたり、骨の隆起や、骨折を生じて発見されることもあります。痛みはほとんどが軽度で非進行性ですが、夜間痛など強い痛みを伴うものもあります。

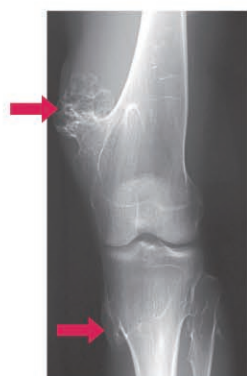

## ● 原因・病態 ●

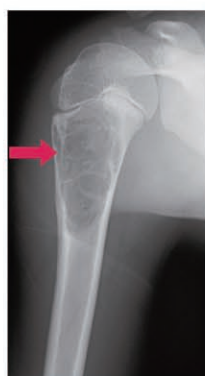良性骨腫瘍の一部には遺伝するものがあることが知られており、特徴的な遺伝子の異常もみつっていますが、多くの良性骨腫瘍の原因は未だわかっていません。隆起した骨が運動の妨げになったり、腫瘍によって弱くなった骨に負担がかかることによって痛みを生じたりします。

## 診断

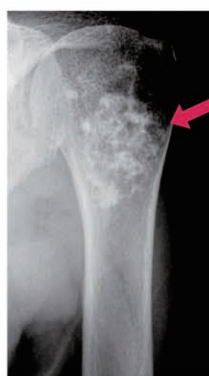問診や診察に加えて、X線写真で骨が隆起していたり、ぬけて見えたりするときに疑います。必要に応じてCTやMRI、骨シンチグラフィーなどの検査を行います。診断をはっきりさせるために病変の一部を取り出して顕微鏡で調べることもあります。



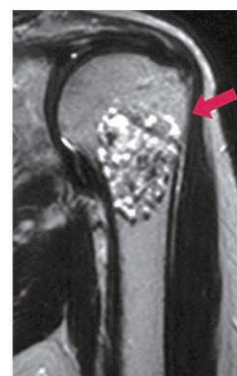骨軟骨腫



単発性骨嚢腫



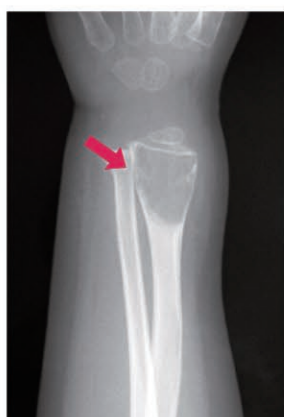内軟骨腫



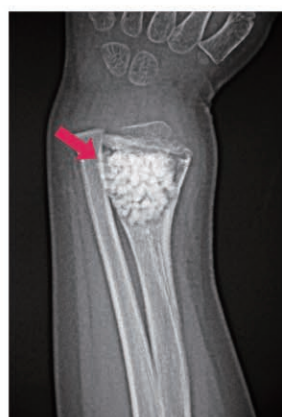内軟骨腫のMRI

## 治療

良性骨腫瘍には多くの種類があり、特に治療を必要としないものから早期に専門的な治療が必要なものまでさまざまです。手術は診断を確実にしたり、痛みや変形などの症状をとるために行います。隆起している腫瘍を切除したり、骨内の腫瘍を搔爬(搔き出すこと)して骨を移植したりします。



単発性骨嚢腫



搔爬+人工骨充填後

