

整形外科シリーズ 24



骨と関節をイメージした
整形外科アピールマーク

小児の骨折



企画・制作
社団法人日本整形外科学会



制作協力
エーザイ株式会社



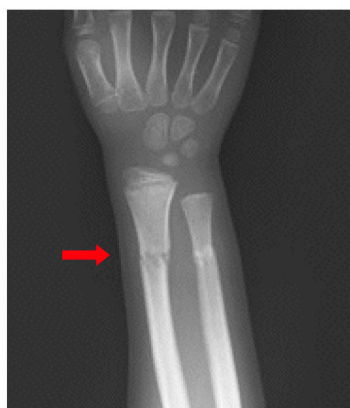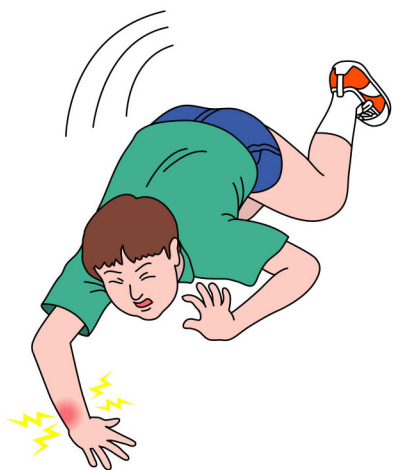骨と関節をイメージした
整形外科アピールマーク

しょう に こっ せつ 小児の骨折

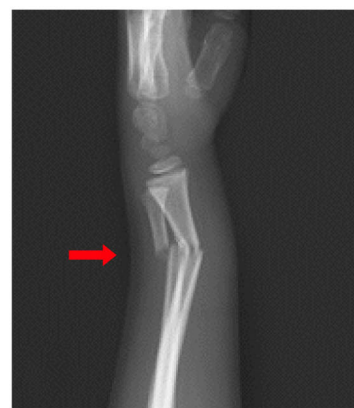

● 症状 ●

子どもが痛みを訴えたとき、親は「歩けるから大丈夫」、「関節が動くから骨折していない」などと自己判断がちですが、「触ると泣く」、「手を使わない」、「足に体重をかけられない」などの症状があれば、骨折を疑って整形外科を受診しましょう。特に乳幼児では、腫れが少なかったり、骨折していない部位の痛みを訴えたりすることもあり注意が必要です。



正面像

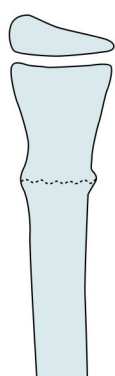


側面像

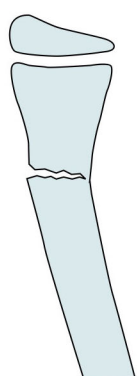
前腕骨骨折(橈骨若木骨折、尺骨横骨折)

● 原因・病態 ●

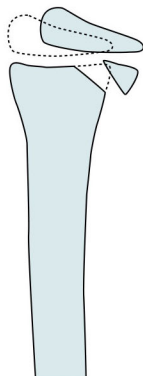
転倒や転落によるものがほとんどです。肘関節の周囲や前腕など上肢の骨折が約半数を占め、次いで多いのが鎖骨や下腿の骨折です。成長過程の骨には弾力があり、骨幹部では隆起骨折や若木骨折、力学的に脆弱な成長軟骨が存在する関節周囲では骨端骨折(骨端軟骨の離開)など小児特有の骨折があります。



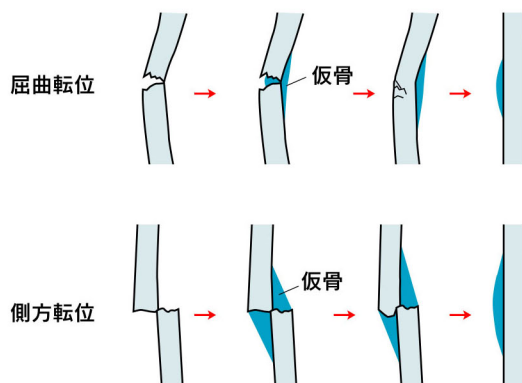
隆起骨折



若木骨折



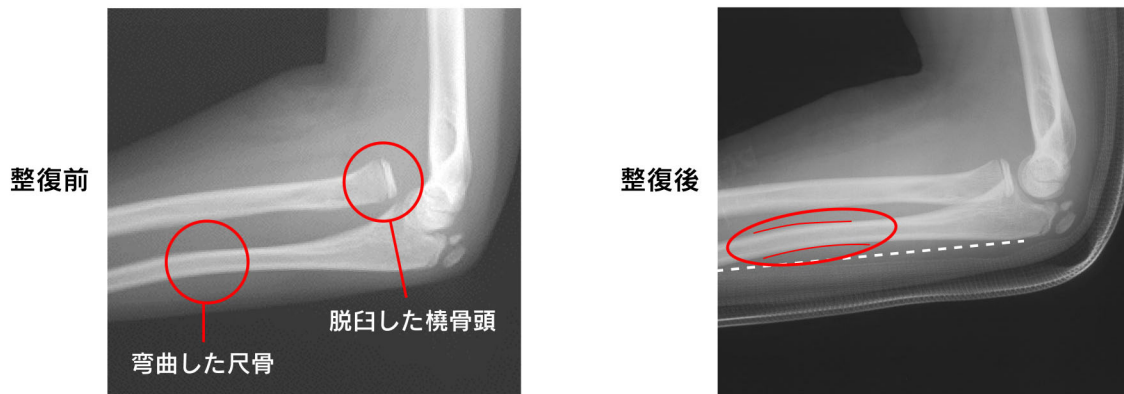
骨端骨折



自家矯正の機序

● 診断 ●

十分な視診、観察で疼痛部位を予測し、最小限の触診をして、骨折の部位を確認したのち、X線撮影を行います。受傷直後にはX線で骨折を確認できないことや、骨折線が現れず弯曲する急性塑性変形^{そせい}もあり、また骨折に関節脱臼を伴うこともあります。骨端軟骨や関節内の骨折では診断が難しいため、骨折が疑われる側だけでなく健側も撮影をしたり、ギプスなどで固定して定期的なX線観察を行い、診断を付けます。



尺骨の弯曲変形による橈骨頭の脱臼を起したモンテジヤ骨折の症例

● 治療 ●

治療には保存療法と手術療法があり、X線所見を参考にして治療法が選択されます。関節周囲の骨折以外は自家矯正が期待できるので、通常は徒手整復による保存療法が行われます。血管損傷や神経損傷がないことを確認して、ギプスなどで固定します。成長期は骨が癒合しやすいので、1~2カ月たてば安定します。整復後に変形が残ったり骨折部が離れたりしていても、軽度なら心配することはありません。自家矯正力が高いのが小児の骨折の特徴です。不安定な関節周囲の骨折や大きく転位した骨折では、入院して持続牽引を行ったり、経皮鋼線固定手術を行ったりします。

