



骨と関節をイメージした
整形外科アピールマーク

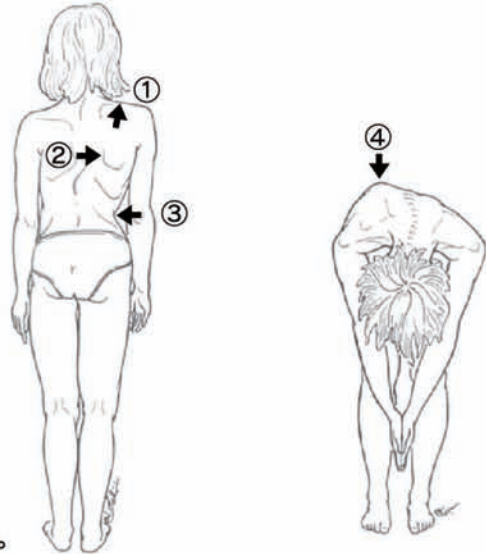
しょう に せきちゅうそくわんしょう
小児の脊柱側弯症



「運動器の10年」世界運動

● 症状 ●

小児の脊柱側弯症で最も多いのは、思春期の女子に多くみられる思春期特発性側弯症です。脊柱自体の変形で気付かれることもあります。片側の肩が高い、片側の肩甲骨が突出している、ウエストラインが非対称である、片側の背中や腰部が隆起している、胸郭が変形している、スカートをはいた時にすそが傾いているなどで家族が気付くこともあります。通常、痛みなどの自覚症状はありません。



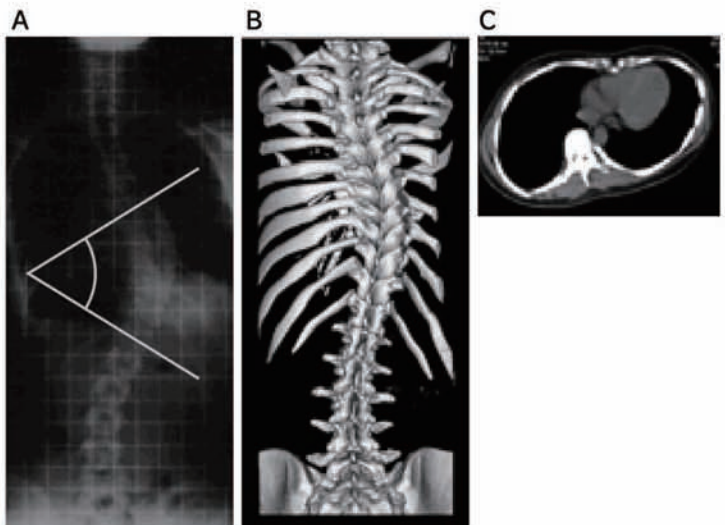
脊柱側弯症の診断のポイント

- ①片側の肩が高い。
- ②片側の肩甲骨が突出している。
- ③ウエストラインが非対称である。
- ④片側の背中や腰部が隆起している。

● 原因・病態 ●

小児の脊柱側弯症には、上に述べた特発性側弯症(原因は不明)の他にも、背骨に生まれつきの形態異常を伴って発生する先天性側弯症、その他稀ですが神経や筋肉疾患に伴う側弯症があります。これらの自家矯正できない側弯症(構築性脊柱側弯症)の他には、腰椎椎間板ヘルニアなどでみられる疼痛性側弯、両足の長さの違いなどによる代償性側弯など原因を解決すれば消える側弯症(機能的脊柱側弯症)があります。

特発性側弯症のX線(レントゲン)写真をみると、背骨は単に側方に曲がっているだけでなく、ねじれや椎骨の楔(くさび)状の変形を伴っており、肋骨も変形し胸郭全体も変形してきます。高度の側弯症では呼吸機能障害を伴うこともあります。思春期に発見されることの多い特発性側弯症は、成長に伴って進行する可能性があり、整形外科医による定期的な診察と治療が大切です。



特発性側弯症患者さんの

- A) X線写真、最も傾いている椎骨の間の角度を「コブ角」と呼ぶ。
- B) 3次元CT画像
- C) CT:背骨は側方に曲がるだけでなく、ねじれを伴い、胸郭も変形している。

● 診断 ●

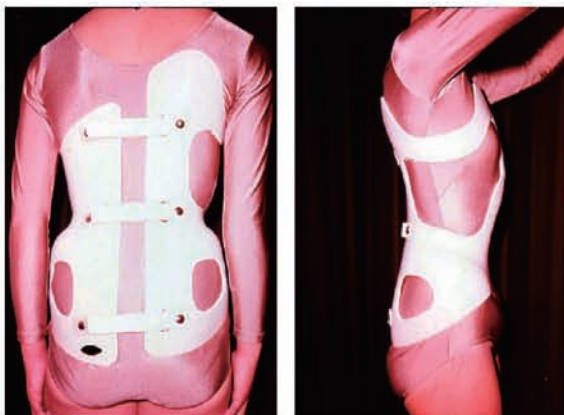
症状の項でも述べたような外見上の特徴により側弯症が疑われますが、背骨のX線(レントゲン)写真を撮ることにより、診断が確定します。

学校検診で早期に発見されることが少なくありません。

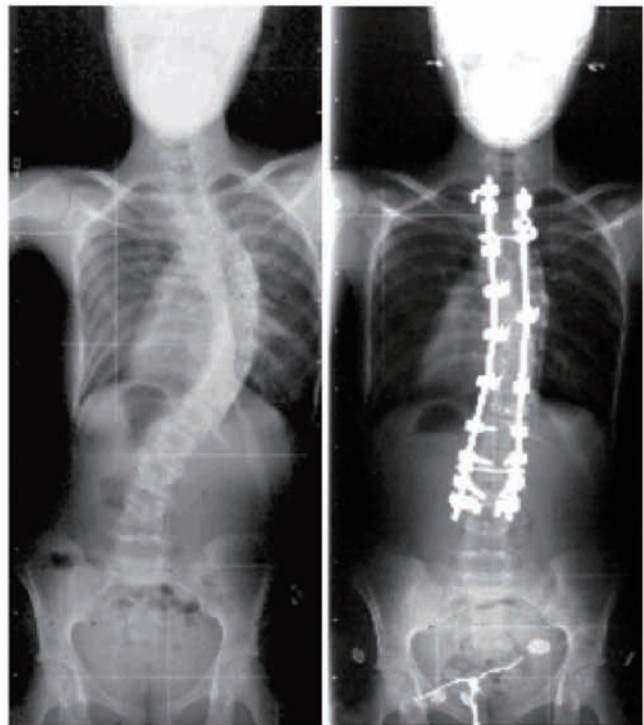
● 治療 ●

治療法は側弯の程度(コブ角で測定)、年齢などにより決まります。コブ角が 20° ~ 25° 以下の軽い側弯に対しては、3~6か月ごとの専門医による定期的な診察を行います。 25° ~ 40° までの側弯症に対しては、進行の防止、矯正、および矯正の保持のため装具治療が行われますが、必ず専門医の指示に従って正しく装着して下さい。 40° 以上の側弯に対しては、進行の防止、変形の矯正、腰背部痛の軽減、呼吸機能の悪化防止などを目的として、手術治療が考慮されます。手術治療は側弯を矯正した形で固定するものであり、最近急速な進歩を遂げております。手術に関する効果や合併症などについて十分な説明を受けた上で、治療を受けられることをお勧めします。側弯が 30° ~ 35° 以上の症例では成人後も進行する症例があり、注意深い経過観察が必要です。

いずれにしても、民間療法などで側弯症が治ることはありませんので、整形外科医への受診と正しい治療を受けられることが最も大切です。



側弯症の治療装具



側弯症手術前後のX線写真
手術治療は急速な進歩を遂げている。

追記: 脊柱側弯症について、さらなる詳しい知識を望まれるかたには、『知っておきたい脊柱側弯症』(日本側弯症学会編集、インテルナ出版)がありますので参考にしてください。

